

# Causse Ear Clinic / Clinique Causse

Colombiers (France)

## 12<sup>th</sup> International Otology Course

*Cours International d'Otologie*

July 1 - 3 / 1 - 3 Juillet

O  
T  
O  
L  
O  
G  
Y

Otosclerosis

*Otospongiose*

Cholesteatoma

*Cholestéatome*

Implantable hearing aids

*Prothèses implantables*

Ossiculoplasty

*Ossiculoplastie*

EA NO

Universitair Medisch Centrum  
Utrecht

CAUSSE EAR CLINIC

LI ON

M  
A  
T  
C

SURF  
NET

# PROGRAM / PROGRAMME



The 12th International Course of the Causse Ear Clinic is honoured to welcome the following countries:



ARGENTINA



AUSTRIA



BELGIUM



BRASIL



BULGARIA




CANADA



CHINA




CZECH REP.



DENMARK



EGYPT



FRANCE



GERMANY



INDIA



ISRAEL



ITALY



JAPAN



NETHERLANDS



PALESTINE



PORTUGAL



ROMANIA



SAUDI ARABIA



SOUTH AFRICA



SOUTH KOREA



SPAIN



SRI LANKA




SUDAN



SWEDEN



SWITZERLAND



TAIWAN



TUNISIA



TURKEY



UK



USA

**Special Guest Faculty:**



Thomas Lenarz  
(Hannover)



John Niparko  
(Baltimore)



Emilio Garcia-Ibanez  
(Barcelona)



Luis Garcia-Ibanez  
(Barcelona)



Jacques Magnan  
(Marseille)

**International Faculty:**



Chris Aldren  
(Wexham)



David Bowdler  
(London)



Silvio Caldas  
(Recife)



Ashim Desai  
(Mumbai)



Oswaldo L. Cruz  
(Sao Paulo)



Sady S. Da Costa  
(Porto Allegre)



Wilko Grolman  
(Utrecht)



Leon Lindsay  
(Sunderland)



John Oates  
(Burton-on-Trent)



Jonathan Osborne  
(Bodelwyddan)



Neil Sperling  
(New York)



Duane Mol  
(Johannesburgh)

**Resident Faculty (Causse Ear Clinic):**



Thibaud Dumon  
(Colombiers)



Benoit Gratacap  
(Colombiers)



Renaud Pialoux  
(Colombiers)



Robert Vincent  
(Colombiers)



- 08: 00 Welcome and Registration / *Accueil et inscriptions*
- 08: 10 Live Surgery: sessions 1A & 1B / *Chirurgie en direct sessions 1A & 1B*  
 Cholesteatoma: canal wall up & canal wall down technique /  
*Cholestéatome: technique fermée & technique ouverte*  
 Surgeons / *Chirurgiens*: Benoit Gratacap, Thibaud Dumon  
 Moderators / *Modérateurs*: Chris Aldren, David Bowdler
- 10: 00 Pause
- 10: 20 Technical considerations: chronic ear surgery /  
 Considérations techniques: chirurgie de l'otite chronique  
 Endoscopy / *Endoscopie*: David Bowdler  
 Ossiculoplasty / *Ossiculoplastie*: Chris Aldren
- 11: 10 Live Surgery: sessions 2A & 2B / *Chirurgie en direct sessions 2A & 2B*  
 EAC Stenosis & Vibrant Med-EI middle ear implant /  
*Sténose du CAE & Implant d'oreille moyenne Vibrant Med-EI*  
 Surgeons / *Chirurgiens*: Benoit Gratacap, Thibaud Dumon  
 Moderators / *Modérateurs*: Neikl Sperling, Sady Selamen Da Costa, Leon Lindsay
- 12: 30 Lunch (Grand floor) / *Lunch (Rez-de-chaussée)*
- 14: 00 Honorary guest lecture / *Conférence invité d'honneur*  
 Management of complications in middle ear surgery /  
*Prise en charge des complications en chirurgie d'oreille moyenne*  
 Luis Garcia-Ibanez
- 14: 30 Honorary guest lecture / *Conférence invité d'honneur*  
 Cholesteatoma surgery: close or open technique ? how to avoid the debate /  
*Chirurgie du cholestéatome: technique ouverte ou fermée ? Eviter le débat*  
 Jacques Magnan
- 15: 00 New trends in Ossicular Reconstruction / *Nouvelles techniques d'ossiculoplastie*  
 Malleus relocation, silastic banding & malleus replacement prosthesis (MRP) /  
*Reposition du marteau, anneau silastic et prothèse néo-malleus (MRP)*  
 Robert Vincent
- 15: 30 Pause
- 16: 00 Otology Neurotology Database: a tool for Evidence Based Medicine /  
*Otology Neurotology Database: un outil pour "l'Evidence Based Medicine"*  
 Robert Vincent
- 16: 20 Update in implantable hearing aid: BAHA /  
*Mise au point en prothèse implantable: BAHA*  
 Thibaud Dumon
- 16: 40 The Grand Inquisition: implantable hearing aid /  
*Grande Inquisition: prothèses implantables*  
 Grand Inquisitor / *Grand Inquisiteur*: Jonathan Osborne  
 Panel: Jacques Magnan, John Niparko, Thibaud Dumon,  
 Luis Garcia-Ibanez, Wilko Grolman
- 17: 40 Adjourn / *Fin du programme scientifique*
- 20: 30 Welcome reception & diner /  
*Réception de bienvenue et dîner*  
 Chateau de la Tour, Montady  
 Spanish Dressage Horse Show /  
*Démonstration de Dressage: Andalusia de Doma Vaquera*  
 Jean-Michel Nègre, National French Champion / *Champion de France*  
 Departure by bus from the Clinic at 20: 15 /  
*Départ de la Clinique par bus à 20h 15*



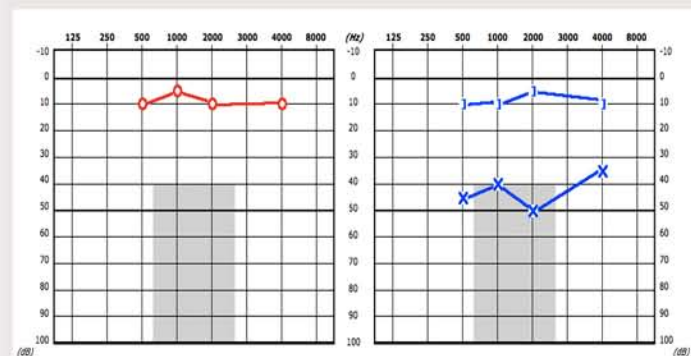
Live Surgery / Chirurgie en direct  
Session 1A : Benoit Gratacap OR / Bloc 6

**Left ear:** Tympanoplasty for CSOM with cholesteatoma. Canal wall up technique  
**Oreille gauche:** Tympanoplastie en technique fermée pour cholestéatome.

27 y.old male. Progressive left-sided hearing loss with permanent otorrhoea. Otoscopy: Left attical cholesteatoma.- Right ear normal

*Homme de 27 ans. Surdit  gauche progressive avec otorrh  chronique. Otoscopie: cholest atome attical gauche - Oreille droite normale.*

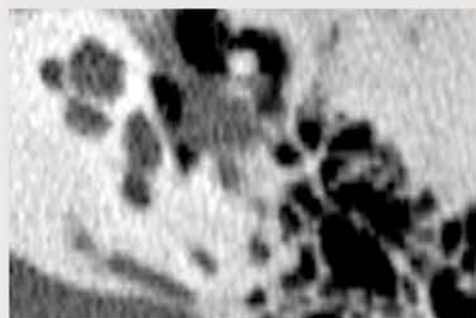**Audiometry/audiom trie**



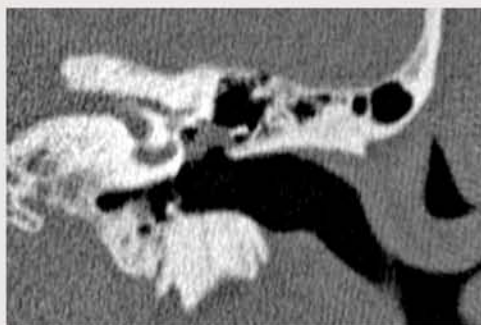
Right ear / Oreille droite

Left ear / Oreille gauche

**Imaging/imagerie**



Axial cut



Coronal cut

Live Surgery / Chirurgie en direct  
Session 1B : Thibaud Dumon OR / Bloc 5

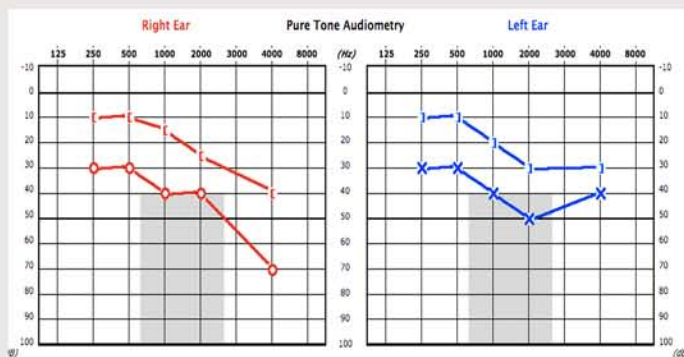
**Right ear:** Tympanoplasty for CSOM with cholesteatoma. Canal wall down technique with obliteration.

**Oreille droite:** Tympanoplastie en technique ouverte avec comblement pour cholest atome.

42 y.old female. Right tympanoplasty in 1964 for middle ear cholesteatoma. Bilateral progressive hearing loss with right-sided persistent otorrhoea. Otoscopy: Right-sided unstable open cavity with cholesteatoma and anterior retraction pocket. Posterior retraction pocket of the left ear.

*Femme de 42 ans. Cholest atome droit op r  en 1964. Surdit  progressive bilat rale avec otorrh  droite chronique. Otoscopie : Oreille droite,avit  de technique ouverte instable avec cholest atome et poche de r traction tympanique ant rieure. Oreille gauche, poche de r traction tympanique post rieure.*

**Audiometry/audiom trie**



Right ear / Oreille droite

Left ear / Oreille gauche



## Live Surgery / Chirurgie en direct

### Session 2A : Benoit Gratacap OR / Bloc 6

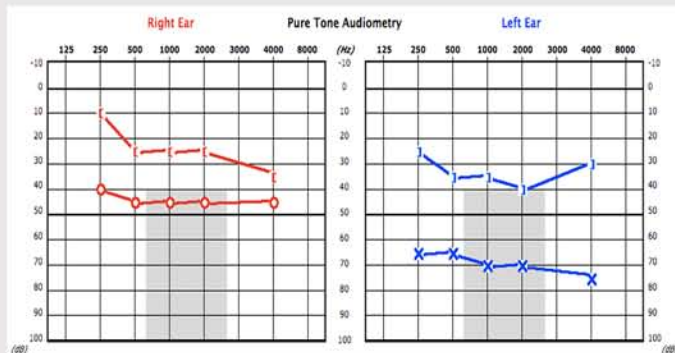
**Left ear:** Revision tympanoplasty. Skin grafting technique for lateralisation of the tympanic membrane.

**Oreille gauche:** Reprise de tympanoplastie. Greffe de peau pour latéralisation de la membrane tympanique.

67 y.old female. Long term history of bilateral repeated external otitis. No history of surgery. Long-term stable bilateral hearing loss more severe on the left ear. No otorrhoea since several years. Otoscopy: left ear, severe tympanic membrane lateralisation. Right ear, featureless eardrum which is slightly lateralised.

*Femme de 67 ans. Otitis externes bilatérales répétées. Pas d'antécédent chirurgical. Surdit  stable bilatérale plus importante   gauche. Pas d' pisode otorrh ique depuis plusieurs ann es. Otoscopie: oreille gauche, lat ralisation tympanique. Oreille droite, tympan  paissi et l g rement lat ralis .*

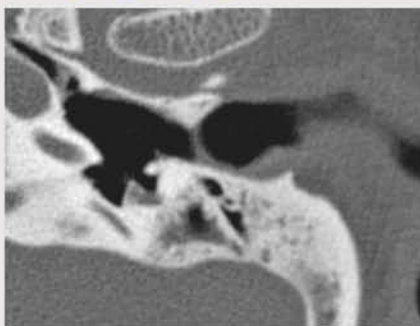
### Audiometry/Audiom trie



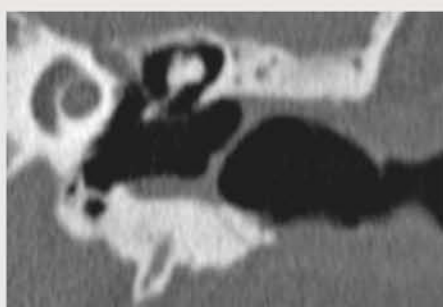
Right ear / Oreille droite

Left ear / Oreille gauche

### Imaging/Imagerie



Axial cut



Coronal cut

## Live Surgery / Chirurgie en direct

### Session 2B : Thibaud Dumon OR / Bloc 5

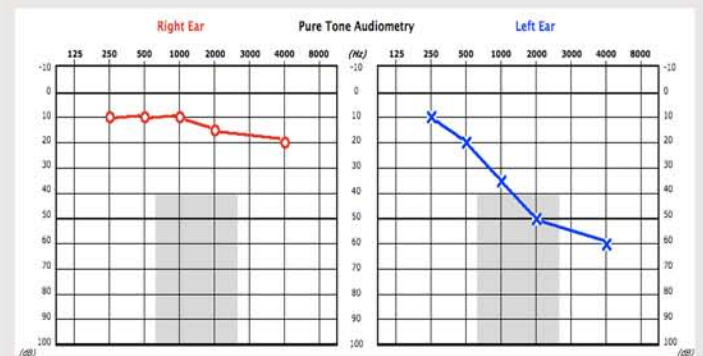**Left ear:** Med-El Vibrant Soundbridge middle ear implant. Incus implantation.

**Oreille gauche:** Implant d'oreille moyenne Med-El Vibrant Soundbridge. Implantation sur l'enclume.

52 y.old female. History of CSOM. Left-sided progressive hearing loss. Conventional hearing aid on the left ear without great success due to repeated external otitis. January 2010, left tympanoplasty: tympanosclerotic fixation of the malleus. Removal of tympanosclerosis and TM reinforcement with tragal cartilage. Otoscopy: left ear, stable reinforced tympanic membrane. Right ear, normal.

*Femme de 52 ans. Long pass  d'otite chronique. Appareillage auditif en contour d'oreille peu satisfaisant compte tenu d'otites externes r p t es. Janvier 2010, tympanoplastie gauche: fixation du marteau par tympanoscl rose. Ex r se de la tympanoscl rose et renforcement tympanique par cartilage tragal. Otoscopie : oreille gauche, tympan renforc  stable. Oreille droite normale.*

### Audiometry/Audiom trie



Right ear / Oreille droite

Left ear / Oreille gauche



- 08: 00 Welcome / *Accueil*
- 08: 10 Live Surgery: session 3A & 3B / *Chirurgie en direct sessions 3A & 3B*  
Otosclerotic stapes fixation. Primary surgery:  
Hand-held KTP & CO<sub>2</sub> laser with Omniguide stapedotomy  
*Fixation stapédienne par otospongiose. Chirurgie primaire:*  
*Stapédotomie avec laser KTP & laser CO<sub>2</sub> avec Omniguide*  
Surgeons / *Chirurgiens*: Renaud Pialoux, Robert Vincent  
Moderators / *Modérateurs*: John Oates, Wilko Grolman
- 09: 10 Technical considerations: tympanosclerosis & otosclerosis /  
*Considérations techniques: tympanosclérose & otospongiose*  
Sady Selamen Da Costa, Wilko Grolman, Ashim Desai
- 10: 10 Pause
- 10: 30 Live Surgery: session 4A & 4B / *Chirurgie en direct sessions 4A & 4B*  
Primary and revision surgery for otosclerosis:  
Hand-held KTP & CO<sub>2</sub> laser with Omniguide stapedotomy  
*Otospongiose primaire et reprise:*  
*Stapédotomie avec laser KTP & laser CO<sub>2</sub> avec Omniguide*  
Surgeons / *Chirurgiens*: Renaud Pialoux, Robert Vincent  
Moderators / *Modérateurs*: Ashim Desai, Sady Selamen Da Costa, Duane Mol
- 11: 30 Honorary guest lecture / *Conférence invité d'honneur*  
Total stapedectomy: surgical technique & long-term hearing results /  
*Stapédectomie totale: technique chirurgicale et résultats à long terme*  
Emilio Garcia-Ibanez
- 12: 00 Lunch (Grand floor) / *Lunch (Rez-de-chaussée)*
- 14: 00 Stapes surgery: otosclerosis & congenital malformation. Rules & hints /  
*Chirurgie stapédienne: otospongiose & malformations congénitales.*  
*Règles & principes*  
John Oates, Robert Vincent , Wilko Grolman
- 15: 10 Honorary guest lecture / *Conférence invité d'honneur*  
Interventions into the inner ear - current status of hearing preservation,  
cochlear implantations and beyond /  
*Chirurgie sur l'oreille interne - préservation de l'audition, implant cochléaire*  
*et au-delà.*  
Thomas Lenarz
- 15: 40 Honorary guest lecture / *Conférence invité d'honneur*  
Childhood development after cochlear implantation /  
*Développement de l'enfant après implantation cochléaire*  
John Niparko
- 16: 10 Pause
- 16: 40 The Grand Inquisition in stapes surgery /  
*Grande Inquisition en chirurgie stapédienne*  
Grand Inquisitor / *Grand Inquisiteur*: Neil Sperling  
Panel: Thomas Lenarz, John Niparko, Emilio Garcia-Ibanez,  
Ashim Desai, Duane Mol, Sady Selamen Da Costa, John Oates,  
Wilko Grolman, Chris Aldren
- 17: 40 Adjourn / *Fin du programme scientifique*
- 20: 00 Official dinner / *Dîner officiel*  
Hôtel Château de Lignan (Lignan sur Orb)  
Departure by bus from the Clinic at 19:30 /  
*Départ par bus de la Clinique à 19h 30*



## Live Surgery / Chirurgie en direct

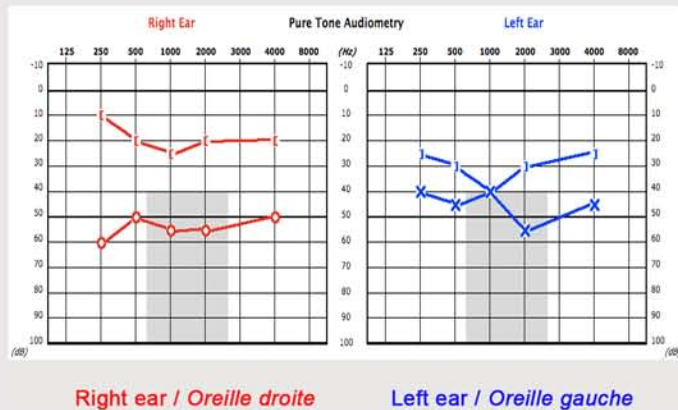
### Session 3A : Renaud Pialoux OR / Bloc 5

**Right ear:** Otosclerosis primary surgery. Stapedotomy with vein graft interposition. Transcanal approach. Hand held KTP laser.  
**Oreille droite:** Otospongiose primaire. Stapédotomie avec interposition veineuse. Abord trans-canaire. Laser KTP avec fibre.

48 y.old male. Bilateral progressive hearing loss more severe on the right ear. No tinnitus nor dizziness. No family history of deafness. Otoscopy: normal. Tuning fork: Weber test lateralized towards the right ear.

*Homme de 48 ans. Surdit  progressive bilat rale plus importante   droite. Aucun acouph ne ni vertige. Pas d'ant c dents familiaux de surdit . Otoscopie: normale. Diapason: Weber lat ralis  sur l'oreille droite.*

### Audiometry/Audiom trie



## Live Surgery / Chirurgie en direct

### Session 3B : Robert Vincent OR / Bloc 6

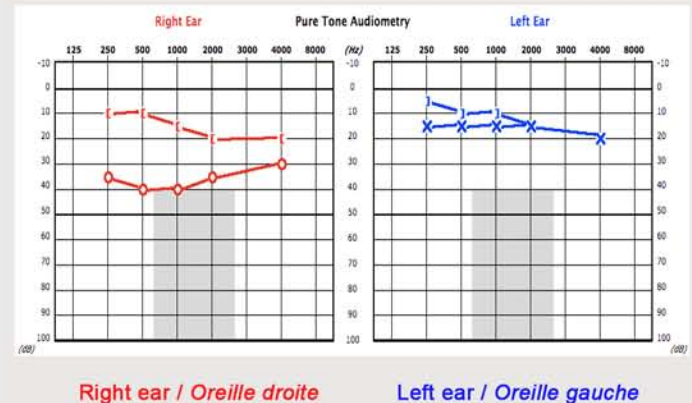
**Right ear:** Otosclerosis primary surgery. Stapedotomy with vein graft interposition. Transcanal approach. CO<sub>2</sub> laser with the Omniguide fiber.

**Oreille droite:** Otospongiose primaire. Stap dotomie avec interposition veineuse. Abord transcanaire. Laser CO<sub>2</sub> avec fibre Omniguide.

55 y. old female. Progressive bilateral hearing loss. Left-sided stapedotomy 1 year ago for otosclerotic stapes fixation with good result. Indication for contralateral stapedotomy Otoscopy: normal both sides. Tuning fork: lateralized towards the right ear.

*Femme de 55 ans. Surdit  bilat rale progressive. Stap dotomie oreille gauche il y a 1 an pour fixation stap dienne par otospongiose. Indication de stap dotomie controlat rale. Otoscopie normale des 2 c t s. Diapason: Weber lat ralis  vers l'oreille droite.*

### Audiometry/Audiom trie





## Live Surgery / Chirurgie en direct

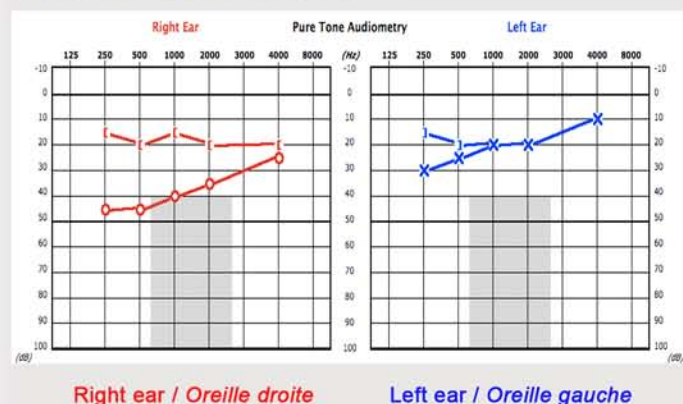
### Session 4A : Renaud Pialoux OR / Bloc 5

**Right ear:** Otosclerosis primary surgery  
Stapedotomy with vein graft interposition.  
Transcanal approach. Hand held KTP laser.  
**Oreille droite:** Otospongiose primaire  
Stapédotomie avec interposition veineuse.  
Abord trans-canalair. Laser KTP avec fibre.

39 y.old female. Bilateral progressive hearing loss more severe on the right ear. No tinnitus nor dizziness. No family history of deafness. Otoscopy: normal. Tuning fork: Weber lateralised towards the right ear.

*Femme de 39 ans. Surdit  bilat rale progressive plus importante   droite. Aucun acouph ne ni vertige. Pas d'ant c dents familiaux de surdit . Otoscopie: normale. Acoum trie au diapason: Weber lat ralis  sur l'oreille droite.*

### Audiometry/Audiom trie



## Live Surgery / Chirurgie en direct

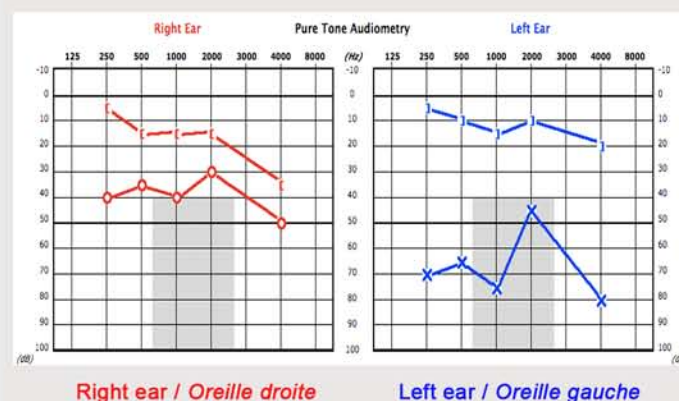
### Session 4B : Robert Vincent OR / Bloc 6

**Left ear:** Otosclerosis revision surgery.  
Transcanal approach. CO<sub>2</sub> laser with Omniguide  
fiber stapedotomy  
**Oreille gauche:** Reprise chirurgicale pour otospongiose. Abord trans-canalair. Stap dotomie avec laser CO<sub>2</sub> et fibre Omniguide

39 y.old female. Left-sided stapedotomy in april 2009 for otosclerotic stapes fixation with good and stable initial hearing result. Sudden left-sided hearing loss when blowing her nose hard one year later. No tinnitus nor dizziness. Otoscopy: normal. The loop of the piston appears to be in good position. Tuning fork: Weber lateralized towards the left ear.

*Femme de 39 ans. Stap dotomie oreille gauche en avril 2009 pour otospongiose avec bon r sultat initial stable. Surdit  brutale gauche 1 an plus tard au cours d'un effort de mouchage important. Aucun vertige ni acouph ne. Otoscopie: normale. L'anneau du piston semble en place. Acoum trie: Weber lat ralis  vers l'oreille gauche au diapason.*

### Audiometry/Audiom trie





- 08: 30 Welcome / *Accueil*
- 08: 40 **Live Surgery: session 5A & 5B / Chirurgie en direct sessions 5A & 5B**  
**Ossiculoplasty with titanium and HA/titanium prosthesis - Malleus relocation & silastic banding technique - Malleus Replacement Prosthesis (MRP) /**  
***Ossiculoplastie par prothèse titane et HA/titane -***  
***Reposition du marteau et anneau silastic - Prothèse néo-malleus (MRP)***  
 Surgeons / *Chirurgiens*: Thibaud Dumon, Robert Vincent  
 Moderators / *Modérateurs*: Ashim Desai, Neil Sperling, Jonathan Osborne
- 09: 40 **Technical considerations / *Considérations techniques*:**  
**Retraction pocket / *Poches de rétraction*:** Neil Sperling  
**Hearing preservation & disease eradication in COM / *Préservation de l'audition et traitement curatif en chirurgie de l'OM*:** Sady Selamen Da Costa
- 10: 20 Pause
- 11: 00 **Live Surgery: session 5C & 5D / Chirurgie en direct sessions 5C & 5D**  
**Ossiculoplasty with titanium and HA/titanium prosthesis - Malleus relocation & silastic banding technique /**  
***Ossiculoplastie par prothèse titane et HA/titane - Reposition du marteau et anneau silastic***  
 Surgeons / *Chirurgiens*: Renaud Pialoux, Benoit Gratacap  
 Moderators / *Modérateurs*: Sady Selamen Da Costa, Duane Mol,
- 12: 30 Adjourn / Fin du programme scientifique -  
 Lunch (ground floor) / Lunch (rez-de-chaussée)

\* \* \*





## Live Surgery / Chirurgie en direct

### Session 5A : Robert Vincent OR / Bloc 6

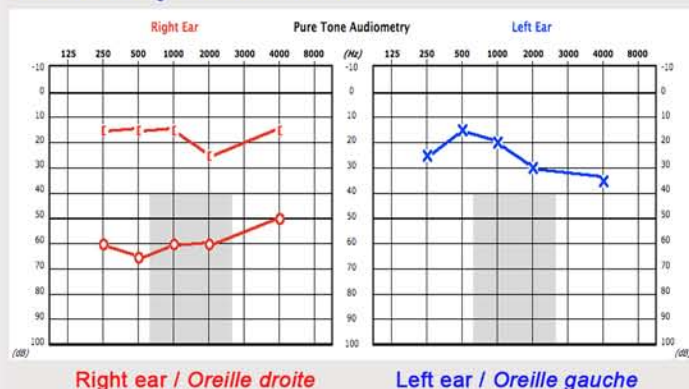
**Right ear:** 2nd stage tympanoplasty with stapedotomy vein graft interposition and ossiculoplasty with HA-Titanium prosthesis.

**Oreille droite:** Tympanoplastie 2ème temps avec stapédotomie, interposition veineuse et ossiculoplastie par prothèse HA-Titane.

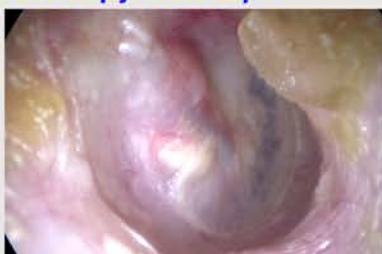39 y.old female. Long history of repeated otitis since childhood with bilateral hearing loss. Multiple failed tympanoplasties both ears. First attempt of revision right tympanoplasty (R Vincent) in 1998: absent malleus and incus with oval window tympanosclerosis. Stapedotomy and ossiculoplasty with TORP (tympanic membrane-to-stapedotomy) with short term failure due to prosthesis dislocation. Left sided revision tympanoplasty (R. Vincent) in 2007 : incus erosion and oval window tympanosclerosis. Stapedotomy and ossiculoplasty with TORP (malleus-to-stapedotomy) with good and stable result. Revision tympanoplasty 1st stage in january 2010: insertion of a MRP in the EAC with good anatomical result. Indication for a 2nd stage tympanoplasty with stapedotomy & ossiculoplasty with TORP (MRP-to-stapedotomy)

*Femme de 39 ans. Long passé d'otite chronique avec surdité bilatérale. Nombreux échecs de tympanoplasties bilatérales. 1ère tentative de reprise de tympanoplastie droite en 1998 (R. Vincent): absence de marteau et d'enclume et tympanosclérose de la fosse ovale. Stapédotomie et ossiculoplastie avec TORP (tympan-stapédotomie) avec échec immédiat du à une bascule de la prothèse. Reprise de tympanoplastie gauche (R. Vincent) en 2007: érosion de l'enclume et tympanosclérose de la fosse ovale. Stapédotomie et ossiculoplastie avec TORP (marteau-stapédotomie) avec bon résultat stable. Reprise de tympanoplastie 1er temps en janvier 2010 avec insertion d'une MRP dans le CAE avec bon résultat anatomique. Indication du 2ème temps avec stapédotomie et ossiculoplastie avec TORP (MRP-stapédotomie)*

### Audiometry/Audiométrie



### Otoscopy/Otoscopie



Otoscopy at 3 months following the 1st stage showing the cartilage interposition and the MRP well tolerated /  
Otoscopie 3 mois après le 1er temps, montrant l'interposition cartilagineuse et la MRP bien tolérée.

## Live Surgery / Chirurgie en direct

### Session 5B : Thibaud Dumon OR / Bloc 5

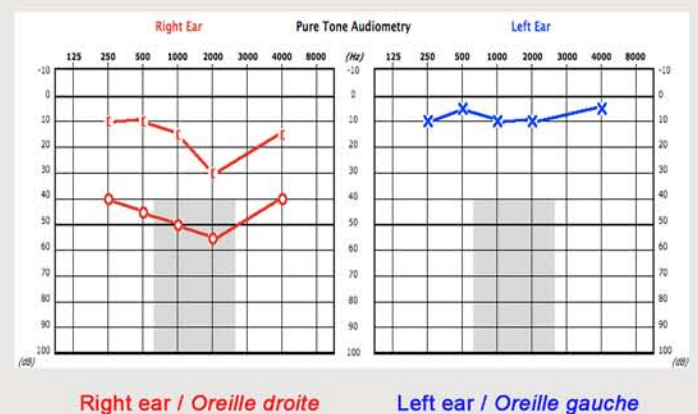
**Right ear:** Revision tympanoplasty with ossiculoplasty. Titanium prosthesis. Malleus relocation and silastic banding technique.

**Oreille droite:** Reprise de tympanoplastie avec ossiculoplastie. Prothèse Titane. Reposition du marteau et anneau silastic.

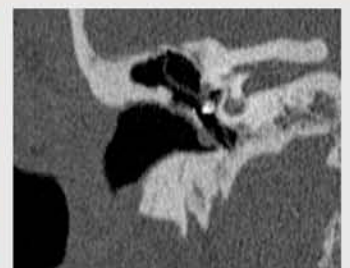
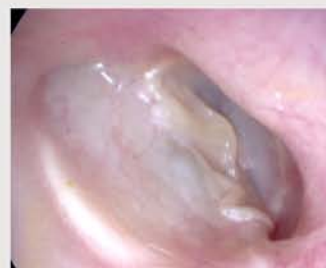45 y.old female. History of CSOM with cholesteatoma with two previous operations. Right tympanoplasty in 1994 for CSOM with cholesteatoma. Canal wall up technique and ossiculoplasty with incus autograft. Revision right tympanoplasty in 2000 for recurrent cholesteatoma. Canal wall up technique and ossiculoplasty with Titanium PORP. Good initial hearing result. Progressive recurrent right-sided hearing loss without otorrhoea since few years. Otoscopy: right ear, stable reinforced tympanic membrane. Left ear normal. CT-Scan shows no evidence of cholesteatoma recurrence and the presence of a tympanosclerotic bridge fixing the prosthesis to the fallopian canal.

*Femme de 45 ans. Antécédents d'otite chronique cholestéatomateuse avec deux précédentes interventions. Tympanoplastie droite en 1994 pour cholestéatome. Technique fermée et ossiculoplastie par autogreffe d'enclume. Reprise de tympanoplastie droite en 2000 pour cholestéatome récurrent. Technique fermée et ossiculoplastie par PORP en Titane avec bon résultat fonctionnel initial. Surdité droite progressive depuis quelques années sans otorrhée. Otoscopie : oreille droite, membrane tympanique renforcée stable. Pas de récurrence de cholestéatome et PORP en bonne position. Présence d'un pont de tympanosclérose fixant la prothèse à l'acqueduc de Fallope. Oreille gauche normale.*

### Audiometry/Audiométrie



### Otoscopy/Otoscopie - Imaging/Imagerie





## Live Surgery / Chirurgie en direct

### Session 5C : Benoit Gratacap OR / Bloc 6

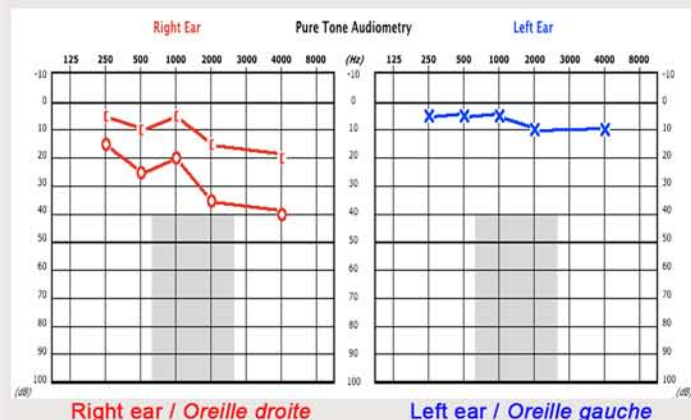
**Right ear:** Revision tympanoplasty. Canal wall up technique. Ossicular reconstruction with HA-Titanium prosthesis. Malleus relocation & silastic banding technique.

**Oreille droite:** Reprise de tympanoplastie. Technique fermée. Reconstruction ossiculaire avec prothèse HA-Titane. Reposition du marteau et anneau silastic.

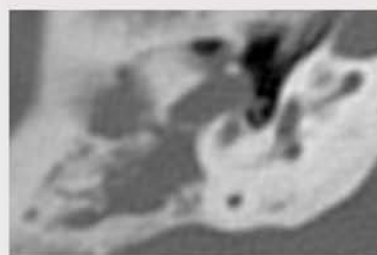
55 y.old female. History of CSOM with cholesteatoma. Two previous right tympanoplasty in 1978 and 1979. Progressive right-sided hearing loss with otorrhoea since few years. Otoscopy: right, unstable posterior-superior retraction with debris. Left ear normal.

Femme de 55 ans. Antécédent de cholestéatome oreille droite. Deux précédentes tympanoplasties droites en 1978 et 1979. Surdit  droite progressive avec otorrh e depuis quelques ann es. Otoscopie : oreille droite, r traction tympanique post ro-sup rieure avec squames. Oreille gauche normale.

### Audiometry/Audiom trie

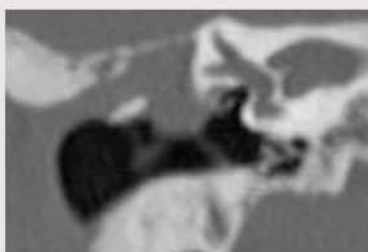

### Imaging/Imagerie



Axial cut

Coronal cut



## Live Surgery / Chirurgie en direct

### Session 5D : Renaud Pialoux OR / Bloc 5

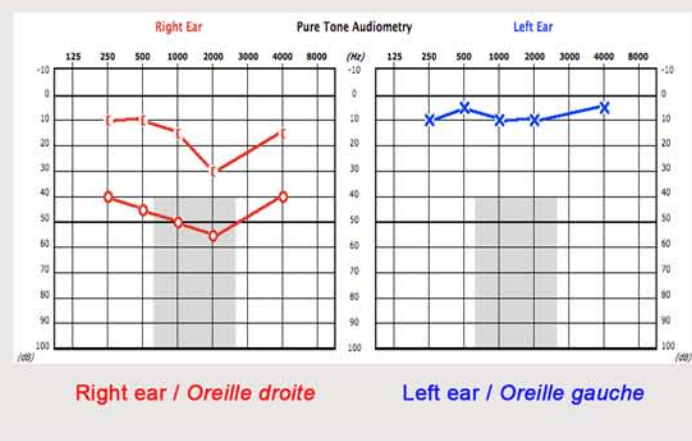
**Right ear:** Tympanoplasty with ossicular reconstruction. HA-Titanium prosthesis and silastic banding technique.

**Oreille droite:** Tympanoplastie avec ossiculoplastie. Proth se HA-Titane et anneau silastic.

61 y.old female. Long-term history repeated otitis during childhood. Left tympanoplasty 34 years ago. Right-sided stable residual hearing loss. No otorrhoea. Otoscopy: right ear, posterior TM perforation with incus erosion. Left ear, posterior TM perforation.

Femme de 61 ans. Long pass  d'otites   r p tion dans l'enfance. Ant c dent de tympanoplastie gauche il y a 34 ans. Surdit  droite ancienne et stable. Pas d'otorrh e. Otoscopie: oreille droite, perforation tympanique post rieure avec lyse de l'enclume. Oreille gauche, perforation tympanique post rieure.

### Audiometry/Audiom trie





**Free internet access / Accès internet gratuit**

Free internet access is available during the course.. The 2 terminals are located at the ground floor of the clinic (F) / Accès internet gratuit pendant le cours avec 2 bornes internet au rez-de-chaussée (F)

**Certificate of attendance - CME Credit / Certificat de présence - FMC**

The 12th International Otolaryngology Course has been accredited by the European Accreditation Council for Continuing Medical Education (EACCME) and is designed for up to 15 CME credits. Certificate of attendance and CME forms will be available at the registration desk of the course (F: ground floor) / *Le 12ème Cours International d'Otologie a été accrédité par le Conseil Européen d'Accréditation pour la FMC (EACCME) pour un maximum de 15 points. Les certificats de présence et de FMC sont à retirer au bureau des inscriptions (F: rez-de-chaussée)*

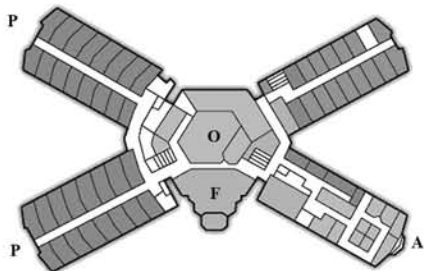
**Recording of the Course / Enregistrement du Cours:**

The entire program of the 12th International Otolaryngology Course will soon be available in the e-library of the Live International Otolaryngology Website (LION) at: [www.lion-web.org](http://www.lion-web.org) / *Le programme complet du 12ème Cours d'Otologie sera rapidement disponible sur la e-library du site internet du Live International Otolaryngology Network (LION): [www.lion-web.org](http://www.lion-web.org)*

**Lunch, exhibits / Lunch, stands**

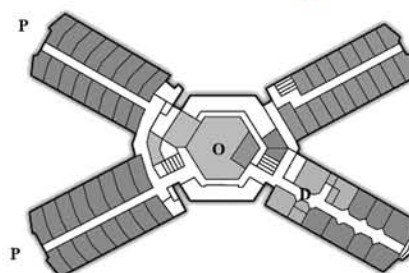
Exhibits are located at the ground floor (F) and the otology department (D) / *Les stands sont situés au rez de chaussée (F) et au niveau du département d'otologie (D)*. Lunch take place at the audiometry department (A - ground floor) / *Lunch au niveau du département d'audiométrie (A - rez de chaussée)*

Ground floor / Rez de chaussée



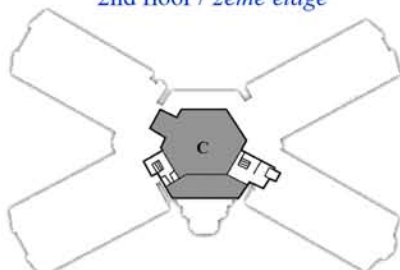
F: Front desk main entry (registration) / Bureau des inscriptions entrée principale - P: Patient's room / Chambres des patients - A: Audiometry department / Département d'audiométrie - O: Operating theatres 1 to 3 / Salles d'opérations 1 à 3

1st floor / 1er étage



O: Operating theatres 4 to 9 / Salles d'opérations 4 à 9 - D: Otolaryngology Department / Département d'otologie - P: Patient's room / Chambres des patients

2nd floor / 2ème étage



C: Conference room / Salle de conférence

