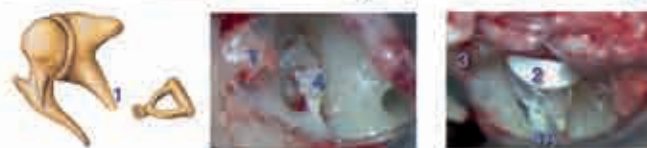

Quel est le traitement des pathologies des osselets ?

Le traitement est essentiellement chirurgical et consiste à retirer le ou les osselets pathologiques puis à reconstruire la chaîne à l'aide soit d'un des osselets du patient qui est sculpté puis réintroduit soit plus fréquemment depuis ces dernières années par des prothèses ossiculaires. Ces prothèses sont réalisées à l'aide de bio-matériaux divers et parfois combinés tels que titane, téflon, hydroxylapatite etc... Plusieurs prothèses ont été développées par l'équipe d'otologie de la clinique Causse.

Le choix de la prothèse et du type de reconstruction dépend de l'état de la chaîne ossiculaire au moment de l'intervention chirurgicale. De nombreuses anomalies peuvent être observées mais par souci de simplification on peut en décrire 4 principales:

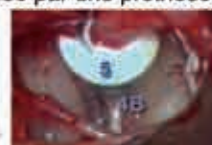■ L'enclume seule est atteinte (lysée, fracturée, malformée):



Vues opératoires (oreille droite)

En cas d'atteinte isolée de l'enclume (1), on découvre une interruption de la chaîne des osselets entre le marteau et l'étrier. L'enclume est retirée puis remplacée par une prothèse ossiculaire (2) qui est positionnée entre le marteau (3) et l'étrier (4).

Il peut s'agir d'une prothèse totale (2) positionnée entre le marteau et la platine de l'étrier (4A) ou d'une prothèse partielle (5), interposée entre le marteau et la tête de l'étrier (4B).



Vue opératoire (oreille droite)

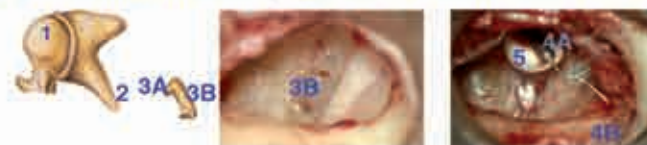■ L'enclume et l'étrier sont atteints:



Vues opératoires (oreille droite)

En cas d'atteinte à la fois de l'enclume (1) et des branches de l'étrier (2A), mais avec une platine de l'étrier intacte et mobile (2B), après avoir retiré l'enclume, la reconstruction se fait en général à l'aide d'une prothèse totale (3) qui est coupée à la longueur correspondant à la distance entre le manche du marteau (4) et la platine de l'étrier (2B).

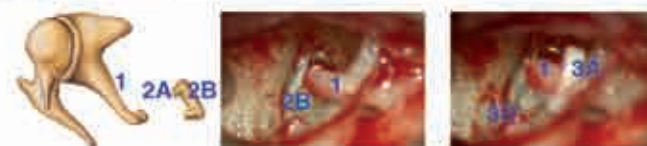
■ Le marteau, l'enclume et l'étrier sont atteints tous les 3:



Vues opératoires (oreille gauche)

L'atteinte simultanée du marteau (1), de l'enclume (2) et des branches de l'étrier (3A), et avec une platine de l'étrier intacte et mobile (3B), représente la situation anatomique la plus difficile à traiter dans la mesure où aucun reste ossiculaire va permettre d'accrocher une prothèse ossiculaire dont la stabilité s'avère précaire. L'équipe d'otologie de la clinique Causse a mis au point une prothèse originale permettant la création d'un nouveau manche du marteau en titane (4A), accroché au conduit auditif externe (4B) permettant ensuite la mise en place d'une seconde prothèse totale (5) entre le manche en titane et la platine de l'étrier.

■ L'étrier seul est atteint:



En cas d'atteinte isolée des branches de l'étrier (2A) érodées à la suite d'otites répétées, ou fracturées après traumatisme (l'enclume (1) est intacte et la platine de l'étrier (2B) est mobile), la reconstruction s'effectue à l'aide d'un piston en téflon attaché à l'enclume et dont le fût repose sur la platine de l'étrier.

D'autres situations sont possibles telles qu'un blocage de l'étrier par tympanosclérose ou otospongiose, éventuellement associé à une érosion des autres osselets, et se traitent de façon adaptée avec stapédotomie (ouverture de la platine - voir fiche otospongiose) et piston-téflon ou prothèse totale.

Qu'est-ce que l'Otologie et la Neuro-Otologie ?

L'Otologie est l'étude de l'oreille et de ses maladies: surdité, otorrhée (écoulement d'oreille), vertiges, troubles de l'équilibre et acouphènes.

La Neuro-Otologie est une partie de l'Otologie qui traite plus précisément de l'oreille interne en relation avec les voies nerveuses associées et de ses pathologies:

- nerf moteur (paralysie faciale et spasme de l'hémiface)
- nerf auditif (neurinome)
- nerf de la déglutition
- nerf de la sensibilité (névralgies).

La Clinique du Dr Causse

La clinique Causse est spécialisée dans le diagnostic et le traitement des affections ORL et de la tête et du cou, plus particulièrement en Otologie où elle a acquis une renommée internationale. La clinique traite aussi les pathologies dans les domaines de l'Ophtalmologie, l'Orthopédie et la Chirurgie Plastique.

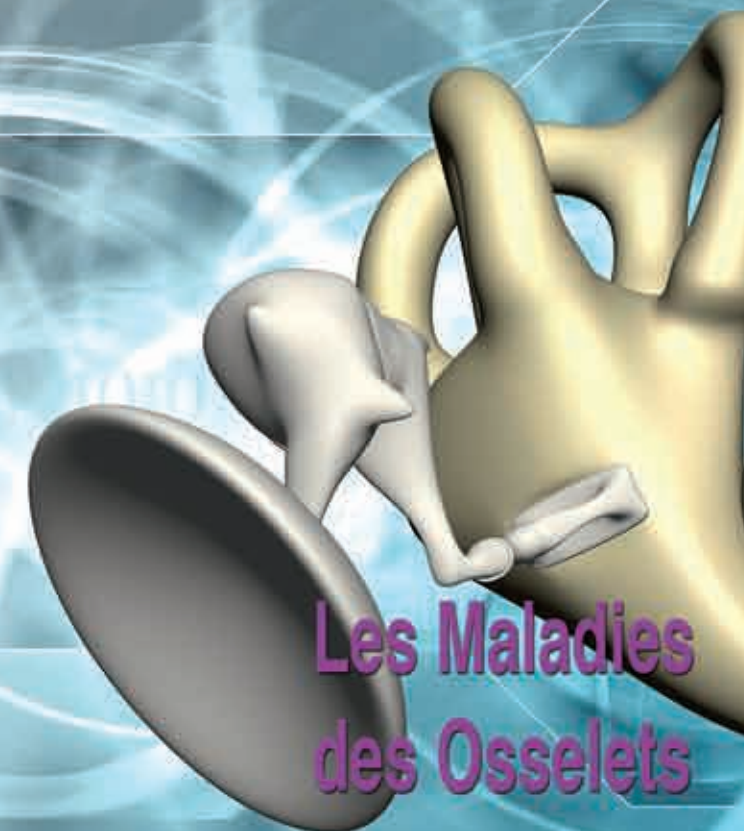
Du fait de sa spécialisation dans ses différentes activités, la clinique Causse a un important recrutement extra-régional. En effet, 60% des patients hospitalisés viennent d'autres régions, pourcentage qui passe à 78% ramené à l'échelle du département.



© 2010, Clinique Causse
Traverse de Béziers, 34440 Colombiers
rdv@clinique-causse.com
Pour plus d'informations visitez notre site internet : www.clinique-causse.com
10/160to



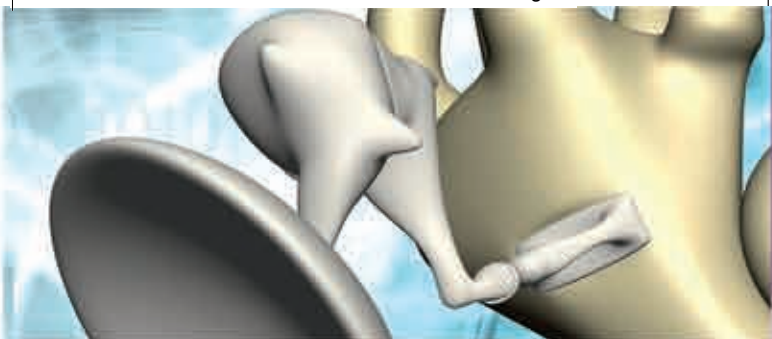
Clinique du Dr Causse
Département d'Otologie
Traverse de Béziers
34440 Colombiers
www.clinique-causse.com



Les Maladies des Osselets

Le point sur les osselets et leurs maladies

- Comment fonctionnent les osselets de l'oreille moyenne ?
- Quelles sont les différentes pathologies des osselets ?
- Comment les traite-t-on ?
- et davantage...

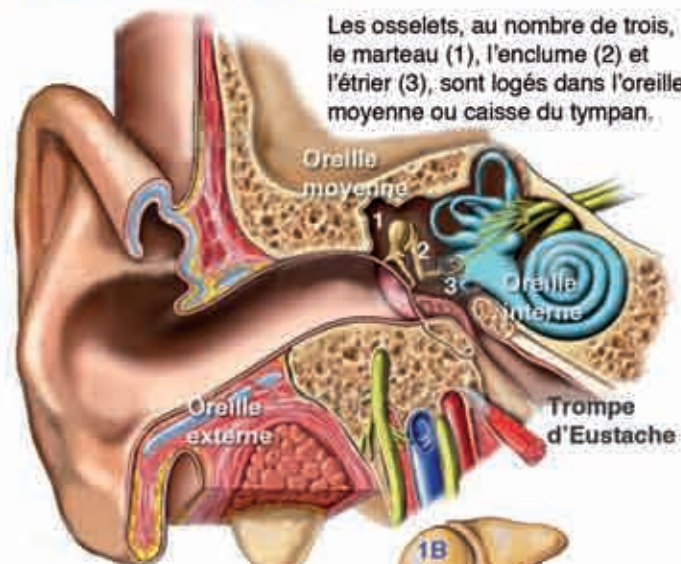


Maladie des osselets

A côté de l'otospongiose, qui représente la cause la plus fréquente de surdité d'oreille moyenne à tympan normal les autres causes de surdité de transmission sont les séquelles d'otite chronique, les ruptures de la chaîne des osselets après un traumatisme et les malformations des osselets.

La plupart des atteintes des osselets est accessible à un traitement chirurgical avec en général de bons résultats fonctionnels.

Comment fonctionnent les osselets de l'oreille moyenne ?



Les osselets, au nombre de trois, le marteau (1), l'enclume (2) et l'étrier (3), sont logés dans l'oreille moyenne ou caisse du tympan.

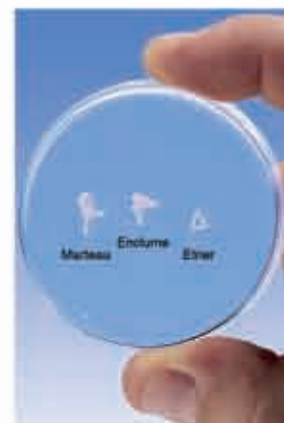La caisse du tympan est une cavité remplie d'air dont le tympan constitue une face. Chez le nouveau-né elle a déjà atteint sa taille définitive qui ne variera donc plus. Les osselets sont articulés entre eux et maintenus ensemble en suspension par des ligaments. Le premier osselet, le marteau, est le plus long et mesure entre 7 et 9 mm. Il est visible à-travers le tympan car son manche (1A) y est directement accolé. Sa tête (1B) qui est cachée dans l'attique (en haut) s'articule avec le second osselet, l'enclume. L'enclume est un peu plus courte mais plus lourde que le marteau. Elle possède aussi une longue apophyse (appelée apophyse lenticulaire - 2A), dont l'extrémité distale comporte une surface articulaire pour le troisième osselet, l'étrier, appelé ainsi en fonction de sa forme. Il se compose d'une tête (3A) en contact avec l'extrémité de la longue apophyse de l'apophyse lenticulaire, de deux branches (3B) et d'une base de forme ovale, appelée la platine (3C). Cette platine se trouve dans une logette, la fenêtre ovale, un des orifices entre l'oreille moyenne et l'oreille interne.

Elle est maintenue en place par un ligament dit annulaire. L'étrier mesure environ 4 mm de hauteur. La platine, de forme ovale, mesure environ 3 mm de long et moins de 2 mm de large. La mobilité des osselets est contrôlée par le muscle tenseur du tympan (muscle du marteau), relié au marteau et le muscle de l'étrier, s'insérant au niveau de la tête de l'étrier. Le muscle du marteau attire le manche du marteau vers l'intérieur et augmente ainsi la tension du tympan tout en poussant l'étrier dans sa logette. Le muscle de l'étrier attire l'étrier en arrière et en dehors, diminuant ainsi sa mobilité.

Quelles sont les différentes pathologies des osselets ?

Les osselets peuvent être atteints à la suite de diverses maladies ayant pour séquelle l'interruption plus ou moins complète de la chaîne tympano-ossiculaire:

- **Otite chronique avec ou sans cholestéatome**, qui peut être responsable de perforation tympanique associée à une érosion de l'un ou de plusieurs des osselets. L'enclume est la plus souvent touchée. La **tympanosclérose** est une pathologie se développant à la suite d'otites répétées. Elle est responsable de dépôts pseudo-calcaires au niveau du tympan et des osselets, pouvant également bloquer l'étrier.
- **Traumatisme crânien et/ou de l'oreille**, pouvant entraîner une fracture ou une luxation des différents osselets.
- **Otospongiose**, maladie héréditaire se caractérisant par un blocage de l'étrier dans la fenêtre ovale.
- **Malformations congénitales**. Tous les osselets peuvent être le siège de malformations parfois complexes et pouvant aller jusqu'à l'absence de l'un ou de plusieurs d'entre eux.

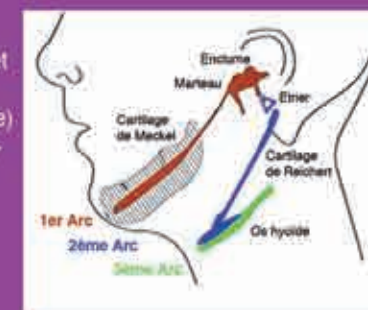


Le développement embryonnaire de l'oreille moyenne

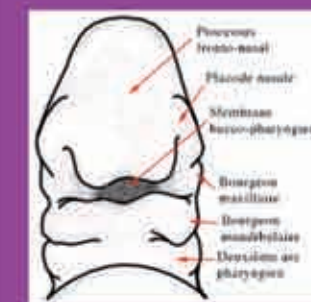La tête primitive est formée par la courbure du disque embryonnaire lors de la **quatrième semaine** du développement embryonnaire. Au début de cette quatrième semaine, la zone "tête et cou" représente environ le tiers de la longueur de l'embryon.

La face se forme progressivement entre la **quatrième et la dixième semaine de vie**. L'apparition de plusieurs bourrelets de part et d'autre de l'extrémité céphalique de l'embryon va entraîner l'apparition de cinq arcs pharyngiens numérotés de 1 à 5

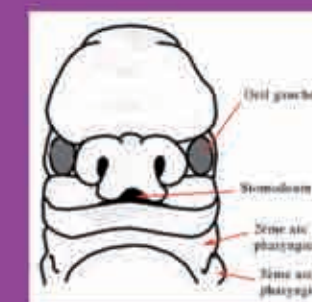
Le 1er arc pharyngien apparaît le **22ème jour** et va donner un bourgeon maxillaire (futur maxillaire) et un bourgeon mandibulaire en dessous (future mâchoire inférieure). Les autres arcs vont donner différentes structures. 1er arc pharyngien pour le marteau et l'enclume et 2ème arc pharyngien pour l'étrier. Les osselets de l'oreille moyenne ont donc des origines différentes, expliquant la possibilité d'avoir des malformations spécifiques à chaque osselet selon l'arc en cause.



Progressivement la face se développe et devient très reconnaissable déjà dès la **septième semaine** au cours de laquelle se forment le nez, la mâchoire supérieure et la mandibule.



La face à 5 semaines



La face à 7 semaines